Aus der chirurgischen Abteilung des Augusta-Hospitals
zu Berlin
(Chefarzt: Dr. E. Heymann)

Ueber ein Nebenpankreas in der Jejunalwand

Inaugural-Dissertation

zur Erlangung der

Medizinischen Doktorwürde

an der

Friedrich-Wilhelms-Universität
zu Berlin

vorgelegt von

Dietrich Ostertun
aus Carolath (Schlesien)

Tag der Promotion: 16. Oktober 1926

Gebrüder Hoffmann, Charlottenburg, Schillerstr. 44

Gedruckt mit Genehmigung
der
Medizinischen Fakultät der Universität Berlin
Dekan: Prof. Dr. Arndt
Referent: Prof. Dr. Hildebrand

Meiner lieben Mutter

gewidmet

ergab ein ulcus ventriculi perforatum, das übernäht und mit Netz gedeckt wurde. Gegenincision, Einführung eines Drains. Nach 10 Wochen wurde er beschwerdefrei entlassen. Dann ging es ihm ein Jahr lang gut.

Im Sommer 1923 (also ein Jahr nach der Operation) traten dieselben Beschwerden auf, wenn auch in geringerem Maße. Behandlung: Natr. bicarb., Magn. usta, Diät, Diathermie. — Wiederholte Magenausheberungen ergaben angeblich Hyperacidität. 1924 und 25 kamen die Beschwerden zeitweise wieder, ließen aber auf Diät nach 10—14 Tagen nach.

Seit Oktober 1925 hat der Kranke wieder stärkere Beschwerden, außer den Schmerzen nach dem Essen jetzt auch Schmerzen nachts,, rechts vom Nabel und unter dem rechten Rippenbogen, letztere traten zwei Stunden nach dem Essen, hauptsächlich bei Körperbewegungen auf und dauern 1—2 Stunden. Auch dieses Mal unabhängig von der Consistenz der Speisen. Erbrechen 1—2 mal in der Woche nach dem Essen. Der Kranke hat bisweilen das Gefühl als ob die Speisen nicht aus dem Magen gingen. Kein Ikterus. Therapie: Neutralon dreimal eine Messerspitze vor dem Essen, Diät.

Seit Oktober 1925 hat er 15 Pfund abgenommen, starke Schwäche, deshalb hat er nicht gearbeitet. Stuhlgang unregelmäßig, oft obstipiert.

Status praesens: mittelgroßer 24-jähriger Mann von mäßig kräftigem Körperbau in reduziertem Ernährugszustand, Fettpolster gering. Keine Oedeme, Exantheme oder Drüsenschwellungen. Haut blaß, sichtbare Schleimhäute schlecht durchblutet. Zunge belegt.

Herz und Lungen: ohne Besonderheiten.

Leib: im ganzen weich, gut eindrückbar, starke Druckschmerzhaftigkeit im oberen Drittel der Verbindungslinie zwischen proc. xiphoid. und Nabel. Diese Schmerzhafigkeit zieht dann bogenförmig zum linken Rippenbogen. Starke Druckschmerzhaftigkeit unter dem rechten Rippenbogen in der vorderen Axillarlinie. Lebhafte Peristaltik des Magens sichtbar. In der Mittellinie zwischen Schwertfortsatz des Brustbeins und Nabel eine durch Knopfnähte verschlossene Narbe, die auf der Unterlage gut verschieblich ist. Im Unterbauch, fast in der Mittellinie

eine strahlige Narbe, die dicht oberhalb des os pubis liegt und von einem Drain herrührt.

Leber und Milz percutorisch und palpatorisch nicht vergrößert.

Nervensystem: ohne Besonderheiten.

Röntgenbefund: Magen in Halbkugelform zeigt lebhafte Peristaltik und Antiperistaltik. Hohe Saftschicht. Nach drei Stunden keine, nach acht Stunden nur geringe Entleerung des Magens sichtbar. Magendruckpunkt an der kleinen Curvatur dicht am Pylorus. — Magensaft: Freie HCl 30, Gesamtacidität 50.

Operation: (Dr. E. Heymann) Magenresektion. Excision der alten Hautnarbe, Lösung erheblicher Verwachsungen zwischen Bauchwand, Magen und Leber. Die alte Perforationsstelle liegt, von der Leber und einem hochgezogenen Netzzipfel überdeckt, an der kleinen Curvatur dicht hinter dem Pylorus, am Pankreaskopf festsitzend, dort schwierige Lösung. Modif. Billroth II. Im oberen Jejunum wird eine etwa pflaumensteingroße erhabene Veränderung, scheinbar der Serosa aufsitzend, excidiert.

Histologischer Befund: (Prof. Westenhöfer) Nebenpankreas im Jejunum mit deutlichen Ausführungsgängen. An einer Stelle hat ein Läppchen die muscularis mucosae durchbrochen, sodaß die Darmzotten unmittelbar auf dem Pankreas sitzen. Langerhans'sche Inseln nicht vorhanden.

Acht Tage später: Wundverlauf normal. Allgemeinbefinden gut. Leib weich. Befindet sich in Heilung.

Die Entstehung der Bauchspeicheldrüse ist nach den Arbeiten verschiedener Autoren für fast alle Wirbeltierklassen im ganzen einheitlich. Der Drüsenkörper entsteht aus drei getrennten Anlagen, einer Hauptanlage, der dorsalen- und aus den beiden anderen kleineren, ventralen, die zu beiden Seiten des ductus choledochus aus der ventralen Wand des Zwölffingerdarms hervorwachsen. Alle drei Anlagen dringen in das dorsale Mesenterium ein, wo sie sich weiter differenzieren, indem sie sich verästelnde Sprossen treiben. Die dorsale Drüsenanlage bleibt bei ihrem Wachstum mit der Wand des Duodenum durch einen Ausführungsgang, den späteren ductus Santorini in Verbindung. Auch die ventralen Anlagen bleiben durch einen Ausführnugsgang mit ihrem Ursprungsort verbunden, der später zum ductus Wirsungianus wird. Die zuerst größte dorsale Anlage wächst nach der Vereinigung nicht

mehr in dem Maße mit, wie die ventralen Anlagen, sie wird zum caput pankreatis (Hof), während die ventrale Anlage zum Hauptteil der Drüse auswächst.

Bei der Drehung des Duodenum um seine Längsachse kommen ventrale und dorsale Anlagen näher aneinander und verschmelzen zu einem Drüsenkörper. Hierbei findet häufig auch eine Verbindung der Ausführungsgänge statt, dieser Vorgang ist aber bei den verschiedenen Wirbeltieren nicht einheitlich. Bei einigen bleiben beide Gänge intakt ohne Vereinigung und münden getrennt voneinander ins Duodenum (Pferd, Hund). Bei einigen bildet sich der Ausführungsgang der dorsalen Anlage zurück und das Sekret verläßt die Drüsen nur durch den übrig gebliebenen Gang der ventralen Anlage (Schaf). Dieser Zustand findet sich meistens beim Menschen (Hertwig). Als dritte Möglichkeit bleibt noch die Rückbildung des ventralen Ganges, sodaß das Sekret sich durch den ductus Santorini, also getrennt vom ductus choledochus, in das Duodenum ergießt (Rind, Schwein).

Aus der beim Menschen häufigsten zweiten Art der Ganganlage wird verständlich, daß das Pankreas gemeinsam mit dem ductus choledochus auf der papilla Vateri mündet. Hamburger fand bei einem 5 Wochen alten menschlichen Embryo außer der großen dorsalen Pankreasanlage noch ein kleines ventrales Pankreas, das zusammen mit dem ductus choledochus in das Duodenum mündete. Bei einem 6 Wochen alten Embryo hatten sich beide Anlagen miteinander vereinigt.

Was nun die Entstehung der akzessorischen Pankreasdrüsen anbetrifft, so gehen die Meinungen der verschiedenen Autoren weit auseinander.

So glaubt Zenker, daß es sich um mehrfache Anlagen des Pankreas handelt, anderer Ansicht ist Endres, der es für vom Hauptstamm erst sekundär abgeschnürte Drüsenpartikel ansieht. Cohen, v. Hedry, Horgan, Weidman und wohl die meisten Autoren stehen auf dem Standpunkt, daß es sich um Keimversprengungen der ventralen Drüsenanlage handelt, die durch unbekannte Einflüsse mit dem Hauptorgan nicht verwachsen konnte, sondern isoliert blieb und fern vom ursprünglichen Lager des Hauptorgans sich zur akzessorischen Bauchspeicheldrüse entwickelte. Beutler schreibt hierzu: „Nebenher kann

aber auch eine mangelhafte Vereinigung des Pankreas zu einer Organversprengung in der Papillenregion führen. Varianten in der Gestaltung des Pankreaskopfes sind recht häufig. Hier handelt es sich um eine Störung der fötalen Entwicklung. Sind Pankreaskeime infolge mangelhafter Vereinigung der beiden Fötalanlagen im Duodenum auch am häufigsten, so finden wir sie auch an Stellen, bei denen diese Erklärung unmöglich ist (Magen, Dünndarm, Meckelsches Divertikel, Dickdarm, Mesenterium, Nabel)." Ferner in der Milzkapsel und Gallenblasenwand.

Während Saltykow die aberrierten Pankreaskeime für Choristome hält, vertritt Albrecht die Ansicht, daß das Entoderm des Darms die Fähigkeit habe, Pankreas zu bilden.

Pankreasinseln in der Nähe des Ausführungsganges hält Weishaupt für illegale Gewebsverbindungen, solche „innerhalb der Darmwand, mitten in der Schleimhaut, an einem für den Menschen nicht normalen, in der Stammesgeschichte aber als Entstehungsort gekennzeichneten Platze, sind phylogenetisch als lokaler Rückschlag, ontogenetisch als Prosoplasie des Darmepithels aufzufassen." Die Verfasserin stimmt hierin mit Trappe, Albrecht u. a. überein, die die Anschauung vertreten, „daß das Pankreasgewebe auf weitere Differenzierung überschüßig gebildeter Darmdrüsenepithelien zurückzuführen ist." (Beutler).

Bromann erklärt die bei den Säugetieren gefundenen akzessorischen Bauchspeicheldrüsen als atavistische Bildungen. Er unterscheidet phylogenetisch 4 Stadien der Entwicklung des Pankreas. Nach ihm werden durch das Längenwachstum des Magen-Darmtraktus die anfänglich nahe beieinanderliegenden, zahlreichen im Dünndarm sich befindenden Bauchspeicheldrüsen über den ganzen Dünndarm und den kaudalen Teil des Magens verstreut. Da die Fermententwicklung des Bauchspeichels von der Galle abhängig ist, so kommt es dazu, daß die in der Nähe des duct. choledochus mündenden Bauchspeicheldrüsen vergrößert werden, während die anderen, weniger notwendigen, reduziert werden. Haub hält diese Theorie für die wahrscheinlichste.

Mathias glaubt, „daß gelegentlich von einem Organ in seinem physiogenetischen Ausbreitungsgebiet ein Rest atavistisch auftritt, und zwar an Stellen, wo in der normalen Fetalentwicklung dieses Organ nicht vorhanden ist."

Hierzu noch Beutler: „Ob man sich nun vorstellt, daß das aberrierte Pankreas durch Verschleppung vom Ort der normalen Fetalanlage oral- oder analwärts gelangt ist, oder ob es autochthon an den erwähnten Stellen sich entwickelt hat, ist für die Frage des Atavismus belanglos. Die Diskussion dieser Frage betrifft lediglich die formale Genese, sie ist vielleicht nicht einmal als glücklich zu bezeichnen, denn es wird kaum gelingen, Beweismaterial für das Eine oder Andere zu gewinnen."

Der Sitz der akzessorischen Pankreasanlage ist ein sehr verschiedener, sowohl was die verschiedenen Darmabschnitte angeht, als auch die Lagerung innerhalb der Darmwand selbst.

Befallen ist nicht nur der Magen-Darmkanal allein, so fand v. Hedry in der Wand einer wegen Cholecystitis bei einer 40 jährigen Frau entfernten Gallenblase eine subseröse Geschwulst, die sich oberhalb des duct. cysticus befand und etwa bohnengroß war. Die histologische Untersuchung ergab, daß es sich um ein akzessorisches Pankreas handelte.

Thorel beschreibt ein doppeltes Nebenpankreas, eins im Jejunum, das andere im Mesenterium.

Weidmann beobachtete die Versprengung von Pankreasgewebe in die Milzkapsel. Es handelte sich um eine junge Negerin, die wegen einer diffusen eitrigen Peritonitis, ausgegangen von einer eitrigen Gebärmutterentzündung, zur Obduktion kam. Auch hier lag ein Zufallsbefund vor. Es wurden Langerhans'sche Inseln gefunden.

Leider findet man beim Durchsehen der Literatur häufig Angaben, die nicht genau erkennen lassen, an welchem Orte die akzessorischen Pankreaskeime gefunden wurden. Recht häufig wird als Sitz dieser Gebilde der Dünndarm angegeben, oft heißt es auch nur, „im Darm".

Eine Zusammenstellung der beschriebenen Pankreasversprengungen aus den letzten Jahren wird sehr erschwert, da einige Autoren in ihren Berichten bereits kleine Zusammenstellungen veröffentlicht haben, und so besteht die Gefahr, daß eine ganze

Anzahl von schon bekannten Beobachtungen ein zweites oder gar drittes Mal wieder erwähnt wird. Ja, es steht noch nicht einmal fest, ob die verschiedenen Autoren nicht schon mit dem gleichen Material gearbeitet haben.

Haub vertritt die Ansicht, daß das akzessorische Pankreas hauptsächlich im Duodeum auftritt und in den übrigen Abschnitten des Magen-Darmkanals seltener ist. Cohen meint, daß nur ein Drittel der Keimversprengungen die Magenwand beträfe.

Die beigegebene Statistik der 132 für diese Arbeit verwandten Beobachtungen läßt aber schließen, daß gerade der Magen, und zwar besonders der Pylorus und seine nächste Umgebung am häufigsten Sitz eines Nebenpankreas ist. Selbst wenn die recht hohe Prozentzahl der Veröffentlichungen, bei denen nur die allgemeine Angabe „Dünndarm" oder „Darm" gegeben wurde, allein zu der Zahl der angegebenen Duodenalfälle hinzukäme (ohne sie prozentual auf die anderen Möglichkeiten zu verteilen), würden die akzessorischen Pankreaskeime, die im Magen gefunden wurden, doch noch überwiegen. Andererseits muß zugegeben werden, daß die Statistik auf Vollständigkeit keinen Anspruch machen kann, da aus den oben angegebenen Gründen die Pankreaskeimversprengungen, die schon für entsprechende Zusammenstellungen verwandt wurden, nicht benutzt werden konnten.

Simon bringt 1905 eine Zusammenstellung von 31 Berichten aus der Literatur, bei denen in einem Drittel der Magen als Sitz von Pankreaskeimen gefunden wurde. Nach Gegenbauer trifft man sie am häufigsten in der ersten Schlinge des Leerdarms, am seltensten in der Magenwand. Thelemann und Reitmann vertreten die Ansicht, daß die Keime zumeist in der oberen Dünndarmschlingen getroffen werden, seltener in der Magenwand. Carwardine weist 1913 darauf hin, daß der häufigste Sitz in den ersten 8 Zoll des Jejunum zu suchen sei. Benjamin schließt sich Cohen an mit der Ansicht, daß ein Drittel auf die Magenwand, 2 Drittel auf die übrige Darmwand kommen. Als einziger vertritt Guleke den Standpunkt, daß man die Keime zwar an verschiedenen Stellen des Magen-Darmkanals trifft, besonders häufig aber im Magen und Duodenum.

Die hier verwandten 132 Keimversprengungen verteilen sich folgendermaßen:

Magen: 53 Duodenum: 13
Jejunum: 26 Ileum: 14
„Darm" (allgemein beschrieben): 23.

In Prozenten ausgedrückt, ergeben diese Zahlen:

Magen 40,2% Duodenum: 9,8 %
Jejunum: 19,7 % Ileum: 10,6 %
„Darm": 14,4 %.

Dazu kommen je eine Beobachtung in der Gallenblase, in der Milzkapsel und im Mesenterium. (Ein Nebenpankreas, das Anlaß zu einer Nabelfistel war, ist früher in der Literatur beschrieben, wurde bei dieser Arbeit aber nicht verwandt.)

Was nun die Lage dieser akzessorischen Pankreaskeime in histologischer Beziehung anbelangt, so gehen auch hier die Beobachtungen weit auseinander.

Manchmal liegen sie zwischen der Schleimhaut und der Muscularis mucosae, meistens aber, wie auch Haub angibt, submucös. Dann wieder werden sie in der Muscularis und schließlich auch zwischen Muscularis und Serrosa gefunden. Die Art der Lagerung innerhalb der einzelnen Darmlage des Nebenpankreas zurück. Wenn dieses schon vor der Anlage der Darmmuskulatur dorthin versprengt wurde, so soll es zwischen Mucosa und Musculatur liegen und nur an seiner Außenfläche von dieser überzogen werden. Liegt der Keim aber in der Muskulatur selbst, so handelt es sich um eine erst später entstandene Anlage, die bei der Muscularisbildung noch nicht vorhanden war oder höchst minimale Größe hatte.

So beschreibt Beutler in einer längeren Abhandlung 2 akzessorische Pankreaskeime der Pylorusmuskulatur, über die die Schleimhaut und auch die Submucosa unverändert hinwegziehen, beidemal handelte es sich um Zufallsbefunde.

Zenker berichtet von zwei submucös und drei subserös sitzenden Pankreasversprengungen. Außer anderen beschreiben Glinski, Griep, v. Hedry, Horgan und Thorel sieben submucös liegende, Glinski, Kadza, Letulle und Thorel vier in der Muscularis gelegene Pankreaskeime.

Ein wegen Divertikelbildung interessanter Fund wird von Vigi und Gamberini näher beschrieben. Bei einem infolge Anaemie gestorbenen rhachitischen, thymolymphatischen Kinde wurde bei der Autopsie eine etwa mandelgroße Geschwulst aus der vorderen Magenwand in der Nähe der großen Curvatur, ungefähr 6 cm vom Pylorus gelegen, entfernt. Die Schleimhaut war intakt. Das Nebenpankreas, um das es sich hier handelte, lag in der Muscularis mucosae.

Leider ist auch über die Lage in den einzelnen Schichten der Darmwand von vielen Autoren nichts Näheres mitgeteilt, so viel steht aber fest, daß die Pankreaskeimversprengungen bald hier, bald dort in der Darmwand sitzen, wenn auch vielleicht, wie Haub behauptet, meistens in der Submucosa.

Von 52 Beobachtungen, bei denen eine genaue Angabe der befallenen Darmschichten vorliegt, liegen

submucös 24 intramusculär 14
subserös 7 die ganze Wand durchsetzend 6
in der Muscularis mucosae 1.

in Prozenten angegeben ist das Verhältnis wie folgt:

submucös 46,2 % intramusculär 26,9 %
subserös 13,5 % die ganze Wand durchsetzend 11,5 %
in der Muscularis mucosae 2 %.

Diese Zusammenstellung bestätigt also die Annahme Haubs daß der häufigste Sitz des Nebenpankreas die Submucosa ist.

Ebenso, wie der Sitz im Darm und die Lage zu den verschiedenen Darmschichten recht variabel ist, so ist auch der histologische Bau so unterschiedlich, wie er nur irgend sein kann. Cohen behauptet, daß jeder dieser Tumoren histologisch typische Pankreasstruktur aber ohne Langerhans'sche Inseln, mit glatten Muskelfasern zwischen den Drüsenläppchen, besäße.

V. Heinrich dagegen stellt drei Typen von Nebenpankreas auf: die erste Art zeigt völlig normales Pankreasgewebe mit Langerhans'schen Inseln, Schaltstücken und zentroazinären Zellen, die zweite Art ist ebenso gebaut, nur fehlen die Langerhans'schen Inseln, während es bei der dritten Form nur zu einer Differenzierung sekretischer Zellen kommt, Langerhans'sche Inseln aber, Schaltstücke und zentroazinäre Zellen fehlen.

Thorel beobachtete einmal, daß die Muscularis bis zur Serosa von Drüsenläppchen durchzogen war. Er nennt ferner noch drei akzessorische Pankreaskeime mit ähnlichem alveolären Bau. Er hebt hervor, daß das interazinöse Gewebe in der Muscularisregion wie auch in der Submucosa einen ausgesprochenen musculären Charakter zeigt, in dem breitere und schmälere glatte Muskelbündel die Drüsenläppchen nach der Umgebung abgrenzen. Zweimal war das Muskelgewebe sogar dominierend. Nach seinen Beobachtungen setzt sich dieses, die Drüsen umgebende Muskelgewebe, scharf gegen die Darmmuskulatur ab.

Trappe und v. Heinrich fanden dagegen in drei Fällen Uebergänge zwischen diesen beiden Muskelschichten. Thorel nennt diese Bildungen Adenomyome. Auch Beutler spricht bei der Beschreibung seiner beiden Pankreasversprengungen von einer Kombination von adenomatös und myomatös erscheinenden Formationen und hebt neben dem Fehlen von Langerhansschen Inseln besonders hervor, daß das Drüsengewebe selbst zu der Menge der gefundenen Ausführungsgänge in gar keinem Verhältnis steht. Lubarsch und Kaufmann beschreiben ganz entsprechend gebildete Nebenpankreasdrüsen.

Delhougue, Frangenheim, Griep, Horgan, Kaufmann, Letulle und Weidman betonen, wie auch viele andere, bei einer ganzen Anzahl akzessorischer Pankreaskeime das Vorhandensein von Langerhans'schen Inseln. Bei vielen wurden dagegen keine gefunden.

Ueber einem von Arzt beschriebenen Nebenpankreas fehlen die Darmzotten, während sie bei unserer Beobachtung vorhanden sind, ja, sogar dem Nebenpankreas z. T.. direkt aufsitzen. (siehe Abbildung).

Nach Frangenheim sitzt das Nebenpankreas im Ileum meistens auf der Kuppe eines Darmdivertikels.

Interessant ist eine Beschreibung von Zenker, in der ein Darmdivertikel mit schmalem, fettreichen Bindegewebe erwähnt ist, in dem das Nebenpankreas sich befindet. Zenker vertritt den Standpunkt, daß es sich bei Vorhandensein eines Divertikels um das Meckel'sche Divertikel handelt, also um den Rest des ductus omphalo-mesentericus, in dem sich dann erst sekundär das Nebenpankreas entwickelt.

Glinski versucht, diese Ansicht zu widerlegen, er beschreibt nämlich ein Divertikel, das den Pankreaskeim enthielt, neben dem noch das richtige Reststück des ductus omphalomesentericus vorhanden war.

Unter anderen berichten noch H. Albrecht, Brunner, Gamberini, Hansemann, Hulst, Merkel, Nauwerk, Neumann, Schirmer und Simon über Divertikelbildung im Magen und Darm mit versprengtem Pankreasgewebe. E. Albrecht berichtet von einem Pankreaskeim in einem Merkelschen Divertikel.

Im allgemeinen geht wohl die Ansicht der meisten Autoren dahin, daß sich das Divertikel erst sekundär dort entwickelt, wo in der Magen-Darmwand ein versprengter Pankreaskeim sitzt. Denn häufig findet man bei diesen Gebilden die Ausführungsgänge der akzessorischen Drüsen in die Spitze des Divertikels mündend, was für die Annahme spricht, daß das versprengte Gewebe auf die Darmwand einen Zug ausübt in dem Sinne, daß der früh versprengte Keim beim Wachsen und Verlagern des Darmes den Teil der Schleimhaut zurückhält, in dem sich die Mündung seiner Gänge befindet.

Bei der Beschreibung der vielen in der Magengegend gefundenen Keimversprengungen von Pankreasgewebe werden von den Autoren über die klinischen Symptome, soweit solche überhaupt bestanden, ganz verschiedene Beobachtungen gemacht. (Nach Haub sollen nur 30 % Erscheinungen machen).

So beschreibt Griep einen Tumor bei einer 52-jährigen Frau, der, unter dem rechten m. rectus gelegen, sehr druckempfindlich und glatt war, dabei dem Magen anzugehören schien. Der Mageninhalt war anazid, im Stuhl kein Blut. Die Operation ergab einen an der großen Curvatur sitzenden lappigen Tumor, der sich histologisch als Nebenpankreas erwies.

Frangenheim stellte einen 27-jährigen Patienten vor, der seit dem 15. Jahre Magenbeschwerden hatte, kolikartige Anfälle mit Erbrechen, Abmagerung. Es wurden wesentlich herabgesetzte Säurewerte festgestellt. Das Röntgenbild zeigte einen Defekt, der pars. horizontalis sup. duod. Die Operation förderte einen etwa mandelgroßen Tumor, der die ganze Wanddicke des Duodenum durchsetzte, zu Tage. Anlegen einer hinteren Gastroenterostomie. Heilung.. (Hierüber schreibt Ritter näher).

Cohen fand bei der Operation einen walnusgroßen harten Tumor am Pylorus, der diesen stenosierte. Die Untersuchung ergab Pankreasgewebe mit Ausführungsgängen ins Duodenum. Die Schleimhaut über dem Tumor war ulceriert, was nach Cohen wohl durch die Reizung des Pankreassatzes zu erklären ist. Die Krankengeschichte zeigte die typische lange Ulcusanamnese; nach innerer Behandlung stets rezidivierend. Hyperacidität. Im Röntgenbild Aussparung am Pylorus, verlangsamte Magenentleerung.

Letulle und Vinay beschreiben ein Nebenpankreas im Magen bei einer 32-jährigen Frau, die seit 4 Jahren über unerträgliche Schmerzen mehrere Stunden nach dem Essen klagte. Die Symptome waren: Völlegefühl, Abmagerung, Druckschmerz in der Gegend des Magenausgangs (kein Erbrechen). Das Röntgenbild ergab verlangsamte Entleerung der Bismutmahlzeit. Bei der Operation wurde aus der Vorderwand des erweiterten Magens in der Nähe des Pylorus, mitten aus der Muskelschicht, ein haselnußgroßes Nebenpankreas entfernt.

Carwardine und Short berichten, daß bei einem, im oberen Jejunum befindlichen Nebenpankreas infolge akuter Nekrose eine so starke Entzündung der umgebenden Muscularis bestand, daß Darmverschluß, ununterbrochenes Erbrechen und schleimige Diarrhoe eintrat.

Während eine ganze Anzahl von akzessorischen Pankreasdrüsen nur Zufallsbefunde sind, so gibt es auch viele in der Literatur bekannte Beobachtungen, bei denen sehr große Beschwerden und klinische Erscheinungen auftreten. Neben den oben beschriebenen 5 Veröffentlichungen seien noch einige angeführt.

Kadza berichtet von einem 35-jährigen Manne, der seit drei Jahren an krampfartigen Schmerzen in der linken Oberbauchgegend litt, die eine halbe Stunde nach dem Essen einsetzten, 1—2 Stunden anhielten und Erbrechen auslösten. Bei der Operation fand K. ein kleines kallöses Geschwür, in den Pankreasschwanz penetrierend. Gastroenterostomia retrocol. 10 cm tiefer findet sich an der Vorderwand der Jejunalschlinge ein heller, großer, flach hervortretender, von normaler Serosa überdeckter Tumor, der gelblich und feinlappig ist, und als Neben-

kreas erkannt wird. Aus den angeführten Beobachtungen, die alle klinische Erscheinungen machten, geht hervor, daß fast stets außer dem Nebenpankreas irgendwelche Schädigungen vorhanden waren, die für die Ursache der Beschwerden angesehen werden können oder wenigstens hierbei stark beteiligt sind.

Kadza ist der Meinung, daß die Schmerzen wahrscheinlich durch das Bestreben des Darmes, den in seiner Wand sitzenden Fremdkörper auszustoßen, hervorgerufen werden, und durch diese vermehrten Kontraktionen wird nach Kadza's Ansicht die Hypertrophie der Muskulatur hervorgerufen. Dieser Ansicht sind auch andere Autoren. So hält es Ritter für möglich, daß die Schmerzen durch das Wachstum der Drüse ausgelöst werden. Oder es könnten durch den Tumor ausgedehnte Muskelkontraktionen hervorgerufen werden, um das Hindernis auszustoßen resp. zu überwinden, vielleicht nimmt auch der Keim während der Sekretion an Größe zu und löst so die Kontraktion mit dem Schmerzgefühl aus. Ferner könnten die „Schmerzanfälle durch akzessorische Drüsen hervorgerufen werden infolge chemischer, vielleicht auch verbunden mit infektiöser Reizung des Keimes. Dieses Bild würde einer akuten oder mehr chronischen Erkrankung der Hauptdrüse entsprechen." Hierher gehört eine Beobachtung von Carwandine beschrieben, ebenso eine von Mayo Robson.

Prior schreibt hierzu: „Ist der Sitz des Nebenpankreas in einiger Entfernung vom Pylorus, so kommt es hauptsächlich zur Kompression der Nerven der Magenwand, die sich in zunehmenden Schmerzen äußert. Liegt dagegen das Nebenpankreas in nächster Nähe des Pylorus oder sogar, wie in dem Falle Thorel's in dem Pylorus selber, so sind die klinischen Folgeerscheinungen bedeutend stärker. Da nämlich am Pylorus das Lumen des Magens bedeutend enger wird, vermag das wachsende Nebenpankreas dort eine Stenose oder gar völligen Verschluß des Magen-Darmkanals hervorzurufen. Hierdurch wird es zur Hypertrophie und Dilatation des Magens kommen mit Erbrechen, starken Schmerzen, hochgradiger Abmagerung usw."

Del Hougue fügt zu den aus der Literatur bekannten akzessorischen Pankreasbildungen im Magen noch 6 hinzu. Zweimal bestanden unbestimmte Magenbeschwerden, daher Pylorek-

tomie. Einmal fand sich ein pancreas access.. als Nebenbefund bei einer Gallenblasenoperation. In den drei Restfällen waren es Zufallsbefunde bei der Sektion. In den beiden Fällen, bei denen Beschwerden bestanden, setzten sich die Tumoren aus Pankreasgewebe, Langenhans'schen Inseln und Ausführungsgängen zusammen. Bei zwei anderen fehlten die Inseln und bei den beiden letzten das Pankreasgewebe.

Auf Grund von zwei operierten Nebenpankreasdrüsen weist Carwardine auf die möglichen Störungen hin, die ein Nebenpankreas hervorrufen kann. Erstens kann in der akzessorischen Drüse akute Pancreatitis auftreten, welche durch lokale, circumscribte Peritonitis verursachte Darmparalyse hohen Darmverschluß vortäuschen kann, (dieses Bild zeigt die erste der beiden von Carwardine beschriebenen Beobachtungen). Zweitens kann ein mechanischer Verschluß des Darmlumens oder Divertikelbildung durch Traktion vorkommen. Drittens kann das akzessorische Pankreas Sitz einer chronischen Pancreatitis sein (wie im Falle Mayo Robson), und viertens kann das Nebenpankreas die Erscheinungen eines Pylorusverschlußes vortäuschen.

Wenn auch von den verschiedenen Gegenden des Magens der Pylorus am häufigsten befallen ist, so zeigen die Veröffentlichungen mehrerer Autoren, daß der Sitz eines solchen versprengten Keimes auch die anderen Magenteile sein können. Klob und Wagner beschreiben ein Nebenpankreas in der Mitte des Magens an der großen bezw. kleinen Curvatur.

Zum Schlusse sei noch kurz auf die verschiedenen Meinungen eingegangen, die über den Zusammenhang zwischen Nebenpankreasbildungen und Geschwüren einerseits und anderen, auch auf mechanischen oder chemischen Reiz zurückzuführenden Erscheinungen andererseits, bestehen. Pfoerringer, Oppenheimer und Koerber fanden bei Operationen bezw. Obduktionen neben akzessorischen Pankreaskeimen ein Carcinom. Pfoerringer stellte fest, daß das Magencarcinom, das er in sechs Fällen resecierte, an die im Pylorus befindlichen Pankreasläppchen trat, ohne mit ihnen in direkte Verbindung zu treten. Nirgends waren Uebergangsbilder von Drüsen in Tumorgewebe zu sehen.

Trotzdem hält er es für möglich, daß sich in diesem Falle der Tumor aus versprengten Pankreaskeimen entwickelte.

Oppenheimer und Koerber berichten über krebsige Narbenstenose der papilla duodeni. Da gleichzeitig ein Nebenpankreas an der Hinterwand des Magens vorhanden war, und weil der Krebs am meisten einem Pankreascarcinom ähnelte, glauben beide, daß es sich um carcinomatöse Entartung eines Nebenpankreas handelt.

Delhougue sagt, daß es bisher noch nicht erwiesen sei, daß diese Tumoren zu Ulcus oder Carcinom führen. V. Hedry behauptet, daß infolge des Sitzes zwischen Schleimhaut und Muskulatur ein Ulcus durch Druck entstehen kann. Denselben Standpunkt vertritt Scaglioni. In der oben angegebenen Beschreibung von Cohen heißt der histologische Befund: Pankreasgewebe mit Ausführungsgängen ins Duodenum, Schleimhaut über dem Tumor ulceriert usw., was nach Cohen's Meinung durch die Reizung des Pankreassaftes zu erklären ist.

Bei der in dieser Arbeit beschriebenen Keimversprengung saß das Nebenpankreas im oberen Jejunum und konnte weder chemisch, noch mechanisch reizend auf den Magen einwirken. Hier bestehen zwei Möglichkeiten:

1. Das Nebenpankreas ist ein zufälliger Nebenbefund, oder
2. es bestehen zwischen dieser Keimversprengung und dem Ulcus irgendwelche Beziehungen, die nicht bekannt sind. Vielleicht sind sie rein nervöser Natur. Doch konnten Veränderungen des Auerbach'schen oder des Meißner'schen Plexus nicht gefunden werden. Dies spricht aber nicht unbedingt gegen die Möglichkeit eines solchen Zusammenhanges.

Zusammenfassung.

1. Die in der Nähe des ductus choledochus liegenden Keime entstehen mit großer Wahrscheinlichkeit durch eine mangelhafte Vereinigung der ersten Pankreasanlagen. Die in größerer Entfernung von der Papille gefundenen Pankreasgebilde können eigentlich nur durch die Broman'sche Theorie erklärt werden, diese paßt aber wohl nicht für die in der Galleblasenwand und in der Milzkapsel gefundenen Nebenpankreasbildungen.

2. Der Sitz der Keimversprengungen ist in etwa 40,2 % der Fälle der Magen und besonders der Pylorusteil, 9,8 % kommen auf das Duodenum, 19,7 % auf das Jejunum und 10,6 % auf das Ileum. In 17,4 % der beschriebenen Beobachtungen wurde die allgemeine Bezeichnung „Darm" gebraucht, sodaß man ohne Fehler zu begehen, die das Verhältnisbild entstellen, diese Zahl nicht den einzelnen Möglichkeiten zurechnen darf. Bei prozentualer Verteilung auf die einzelnen Darmabschnitte würde sich aber ergeben, daß annähernd 50 % aller Keimversprengungen des Pankreas auf den Magen kommen.

3. Von 52 zusammengestellten Nebenpankreaskeimen gehören 46,2 % der Submucosa, 26,9 % der Muscularis an, 13,5 % sitzen subserös, 11,5 % durchsetzen die ganze Wand, 1 Fall saß in der muscularis mucosae.

4. Klinische Erscheinungen kommen nach Haub nur in 30 % der Fälle vor. Im allgemeinen bestehen sie in Schmerzen, die sich in einzelnen Fällen bis zur Unerträglichkeit steigern. Oft besteht Erbrechen, Aufstoßen oder Völlegefühl, manchmal war ein Tumor palpabel. Ferner, je nach Sitz und Größe Darmverschluß, verlangsamte Entleerung des Mageninhalts etc. In einigen Fällen

wurden verminderte Säurewerte gefunden, in anderen Hyperacidität. Da meistens außer dem Nebenpankreas ein Ulcus oder eine andere pathologische Veränderung der Magen-Darmwand, wie Divertikel etc., bestand, ist es nicht ausgeschlossen, daß die Beschwerden von diesen herrühren. Andererseits können, wie viele Beobachtungen zeigen, diese Wandveränderungen von den akzessorischen Pankreasdrüsen hervorgerufen werden und nun durch ihre Anwesenheit die Beschwerden auslösen. Zweifellos handelt es sich aber sehr häufig um Nebenbefunde.

5.. Die Entstehung der eingangs näher beschriebenen Beobachtung, die dieser Arbeit zu Grunde liegt, ist nur durch die Bromansche Theorie zu erklären.

Da das Nebenpankreas mit seinem Sitz im Jejunum auf den Magen keinen direkten Einfluß haben konnte, so sind die Beschwerden wohl allein auf das Magengeschwür zurückzuführen. Es handelt sich also höchstwahrscheinlich um einen Nebenbefund. Ob das Nebenpankreas in der Darmwand auf nervösem Wege auf die Magenwand einwirken kann ist nicht festgesttellt worden.

An dieser Stelle sage ich noch Herrn Dr. E.. Heymann für das freundliche Entgegenkommen, das er mir durch Ueberlassen des Themas gezeigt hat und Herrn Geheimrat Hildebrand für die freundliche Durchsicht der Arbeit meinen besten Dank.

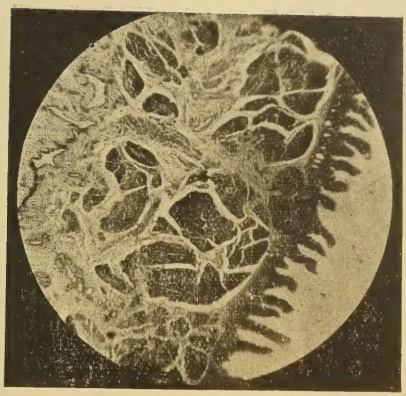



Literatur-Verzeichnis.

Albrecht: Lubarsch und Ostertag Bd. 15..

Andres: Mikroskopische Anatomie Bd. 40..

Beutler: Ueber blastomatöses Wuchern von Pankreaskeimen in d. Magenwand Virch. Arch. 232.

Broman: Ueber die Phylogenese der Bauchspeicheldrüse. Anat. Anz. Erg. Bl. z. Bd. 44./1913 Chirurgie u. Grenzgeb. 1922.

Cohen: Accessory pancreas with ulcer of pylorus.

Glinski: Zur Kenntnis des Nebenpankreas und verwandter Zustände. Virch.. Arch. 164.

Griep: Zur Kasuistik und Klinik d. akzessorischen Pankreas in d. Magenwand.. Med. Klin. 1920.

Haub: Dissertation: 1923 Frankfurt a. M..

v. Heinrich: Ein Beitrag zur Histologie des sogenannten akzessorischen Pankreas. Virch. Arch. 198.

Hertwig: Lehrbuch der Entwicklungsgeschichte d. Menschen u. d.. Säugetiere (Aufl. X).

Hof: Dissertation 1922 München.

Kadza: Beiträge zur Klinik versprengter Pankreaskeime. Phirurgie u. Grenzgeb.. 1923.

Letulle: et Vinay: pancréas aberant à la face auterieure de C'éstomac. Zentr. Bl. f. Chirurg. 1921.

Mathias: Die Abgrenzung einer neuen Gruppe von Geschwülsten. Berl.. Klin. Wochenschr. 1920.

Prior: Dissertation 1921 Bonn.

Ritter: Zum klinischen Bilde und Sitz versprengtter Pankreaskeime. Bruns Beiträge z.. klin. Chirurg. 124 Bd.

Thelemann: Ueber akzessorisches Pankreas i. d.. Magenwand. D. Zeitschr.. f. Chirurg. 1906.

Thorel: Histologisches über Nebenpankreas. Virch Arch.. 173.

Trappe: Frankf. Zeitschr.. f. Pathologie Bd. 1.

Vigi und Gambrini: Chirurgie u. Grenzgebiete 1924..

Weidman: Aberrant pancreas in the splenic capsule. Chirurgie u. Grenzgebiete 1913..

Weishaupt: Ueber Adenomyome und Pankreasgewebe im Magen und Dünndarm etc. Virch.. Arch. 223.

Zenker: Nebenpankreas in der Magenwand. Virch.. Arch. Bd. 21..

Lebenslauf.

Am 17. Februar 1902 wurde ich als Sohn des Apothekenbesitzers Erich Ostertun und seiner Ehefrau geb. Bockhoop in Carolath Kreis Freystadt (Schlesien) geboren. Von Ostern 1908 an besuchte ich das Spandauer Kantgymnasium und tratt 1918 mit Primareife als Seekadett in die Kaiserliche Marine ein. Am 2.. Mai 1919 wurde ,ich bei der medizinischen Fakultät zu Berlin immatrikuliert. Am 18.. September 1919 bestand ich die Reifeprüfung im Spandauer Kantgymnasium. Im Herbst 1921 legte ich in Berlin das Vorexamen ab. Am 15.. Oktober 1924 begann ich mit dem Staatseamen, das ich am 15. Juni 1925 beendete. Anschließend daran war ich in der Universitätspoliklinik für Haut- und Geschlechtskrankheiten bis zum 15. August als Medizinalpraktikant tätig. Vom 1.. September 1925 bis zum 31. März 1926 war ich im pathologischen Institut des Augusta-Hospitals bei Herrn Prof. Dr. Westenhöfer und vom 1. April bis 31.. Juli 1926 in der Poliklinik der II. medizinischen Klinik..